

Тема: Дисмургија-преврски

Стручен наставник: Лилјана Поповска

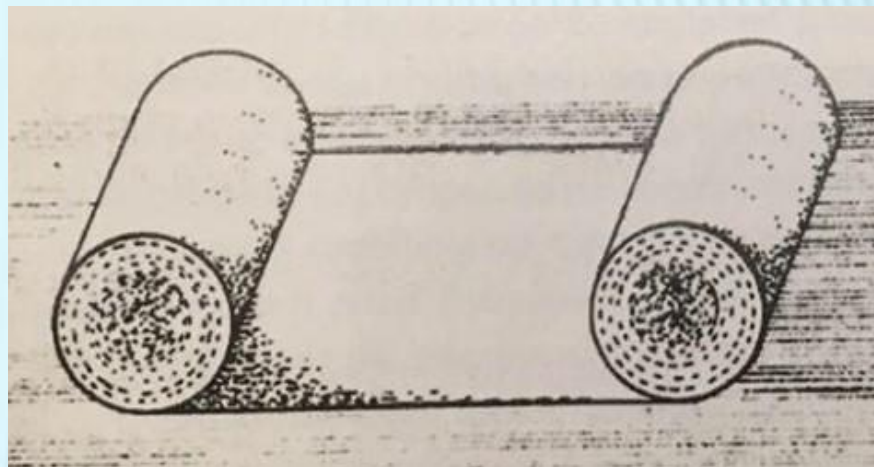
ПРАКТИЧНА НАСТАВА ОСНОВИ НА НЕГА II ГОД.

ПРЕВРСКИ

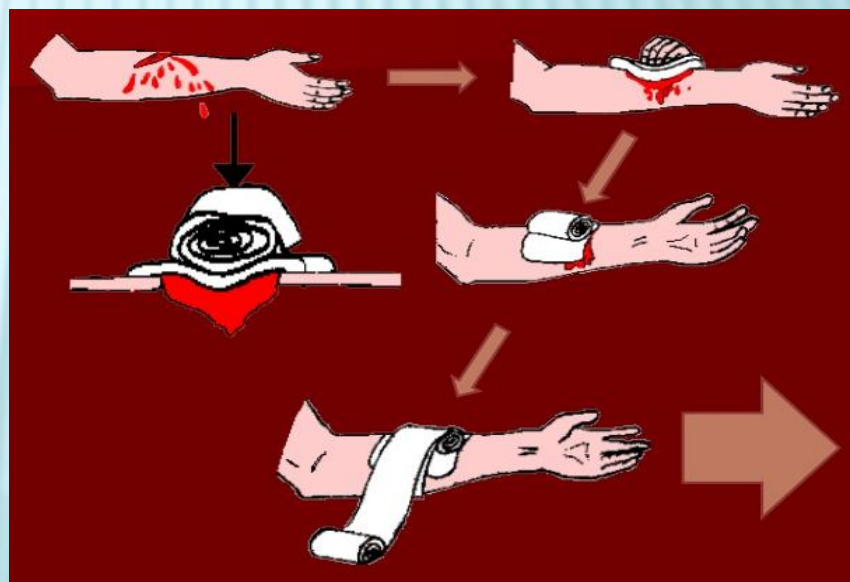
- × Дисмургија е дел од медицинската практика во која се изучуваат преврските.
- × За преврзување се користи завој: едноглав, двоглав и компресивен.



Едноглав завој



Двоглав завој



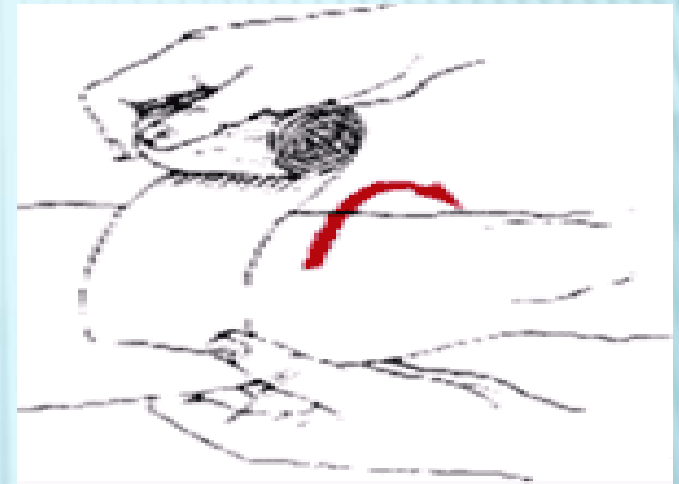Компресивен завој

ЦЕЛИ ЗА ПОСТАВУВАЊЕ ПРЕВРСКИ

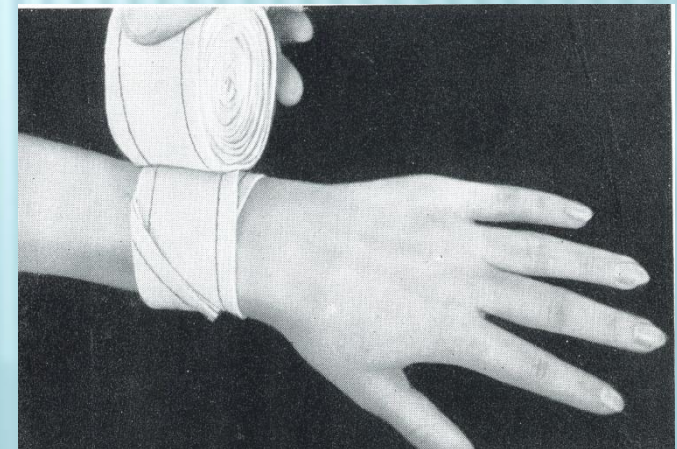
- × Со преврската се фиксира преврзочниот материјал (газа,вата).
- × Раната се заштитува од секундарна инфекција.
- × Со компресија врз крвните садови се запира крварењето.
- × Се впираат секретите од раната.
- × Се врши имобилизација на повредениот дел со преврската.

ПРАВИЛА ЗА ПОСТАВУВАЊЕ ПРЕВРСКИ

- ✘ Главата од завојот се држи во десна рака завртена нагоре, а слободниот дел во левата рака.
- ✘ Завојот се држи лесно и затегнато.
- ✘ Секоја преврска почнува со fascia cirkularis.
- ✘ Преврските каде што почнуваат, таму и завршуваат.

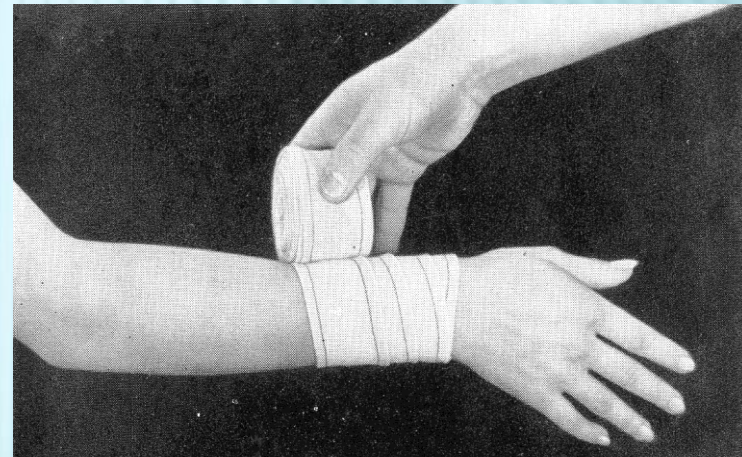


fascia cirkularis



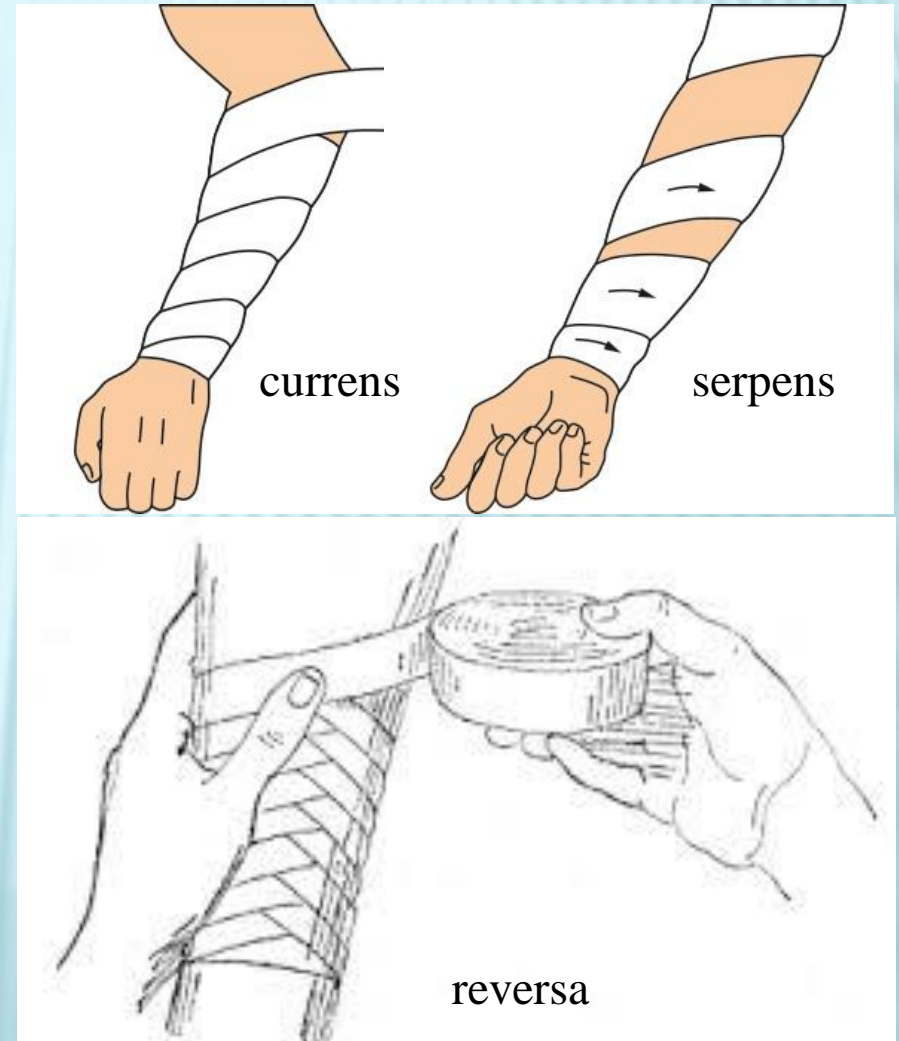
ПРАВИЛА ЗА ПОСТАВУВАЊЕ ПРЕВРСКИ

- × Секое наредно намотување на преврската прекрива $2/3$ од ширината на претходното намотување.
- × Преврската може да заврши на 3 начини.
- × Вадењето на завојот се врши по обратен редослед со собирање во една рака и префрлање во друга.



ОСНОВНИ ПРЕВРСКИ

- ✘ *Dolabra currens* – продолжен кружен завој.
- ✘ *Dolabra serpens* – завојот се поставува змијулесто т.е развлечено во вид на спирала.
- ✘ *Dolabra reversa* – продолжено намотување со преврстување, преврската личи на клас.

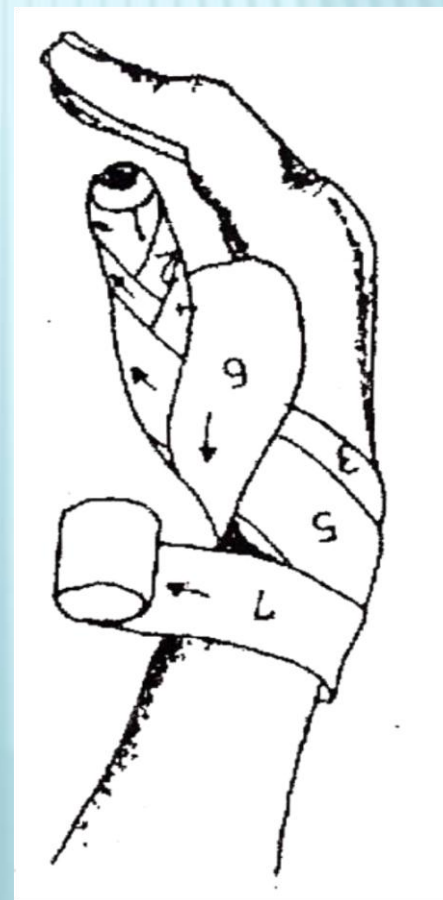
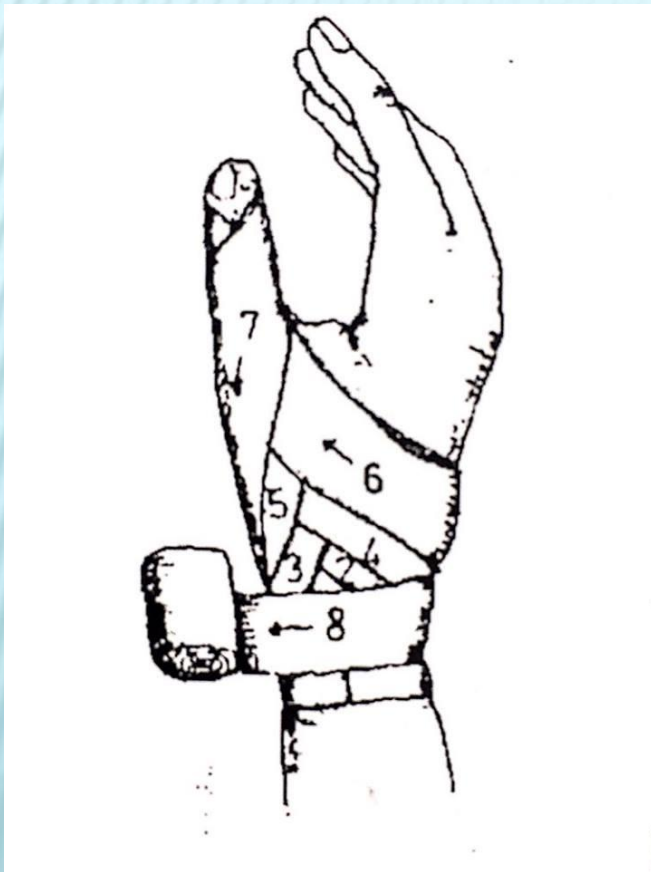


ТИПИЧНИ ПРЕВРСКИ (СПЕЦИЈАЛЕН ДЕЛ)

1. Преврски на прсти и шака

× Spica pollicis descendens

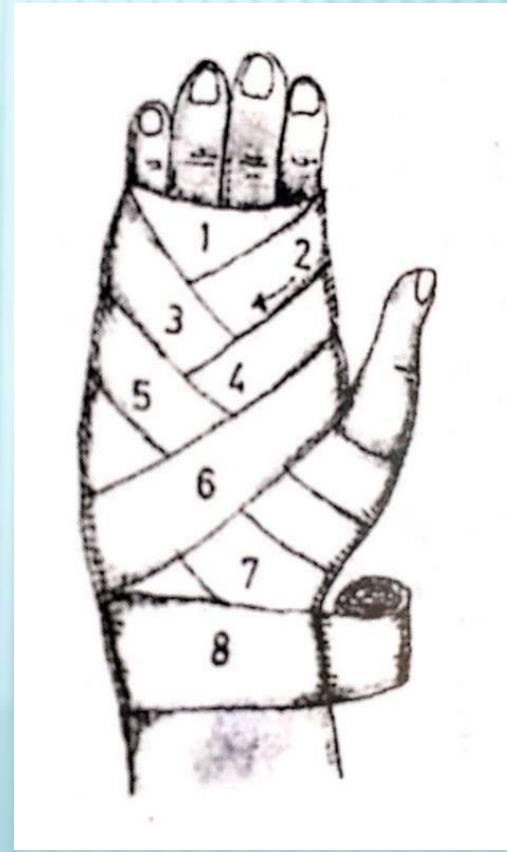
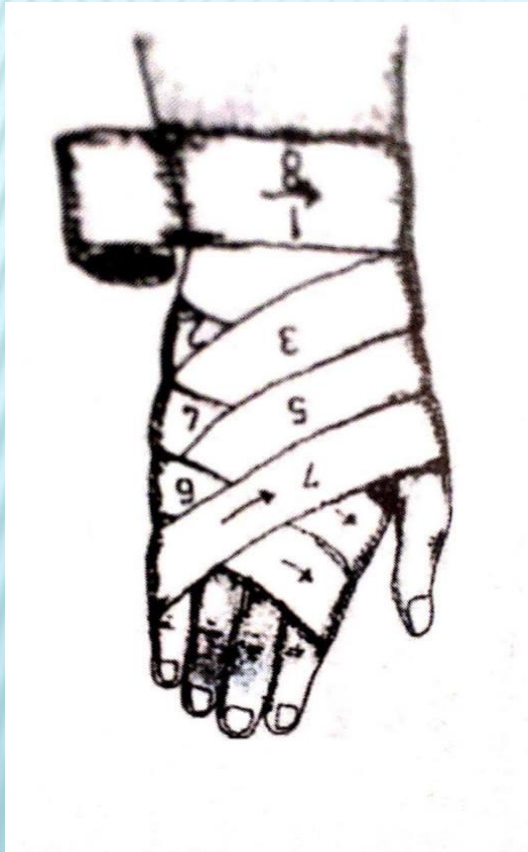× Spica pollicis ascendens



ТИПИЧНИ ПРЕВРСКИ (СПЕЦИЈАЛЕН ДЕЛ)

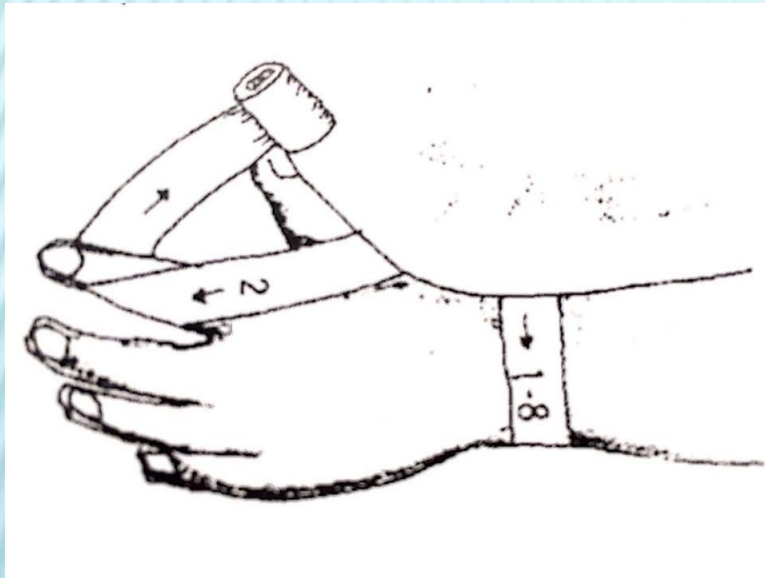
× Spica manus descendens

× Spica manus ascendens

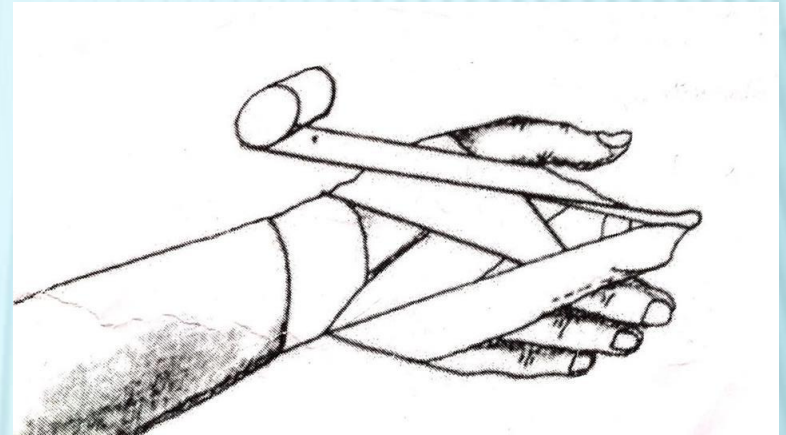


ТИПИЧНИ ПРЕВРСКИ (СПЕЦИЈАЛЕН ДЕЛ)

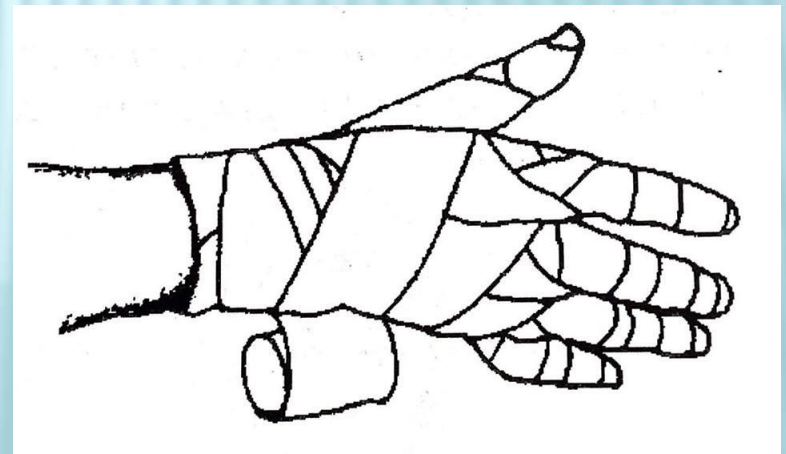
- × Hyroteca dimida incompleta



- × Hyroteca dimida completa



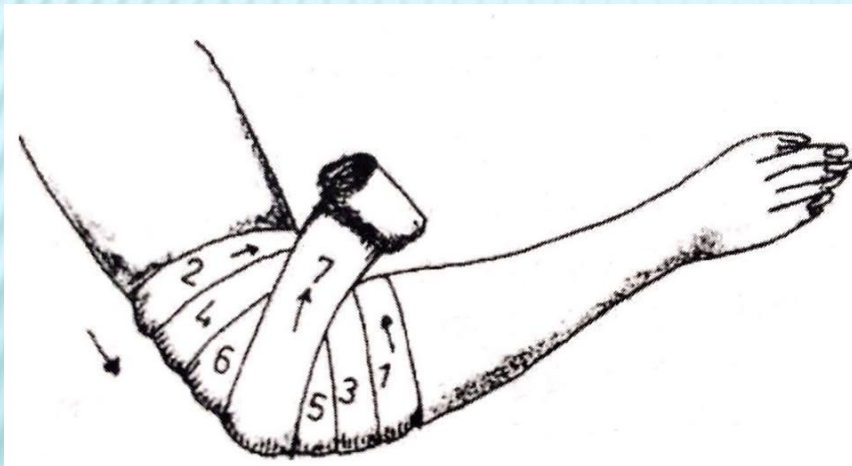
- × Involutio digitorum completa



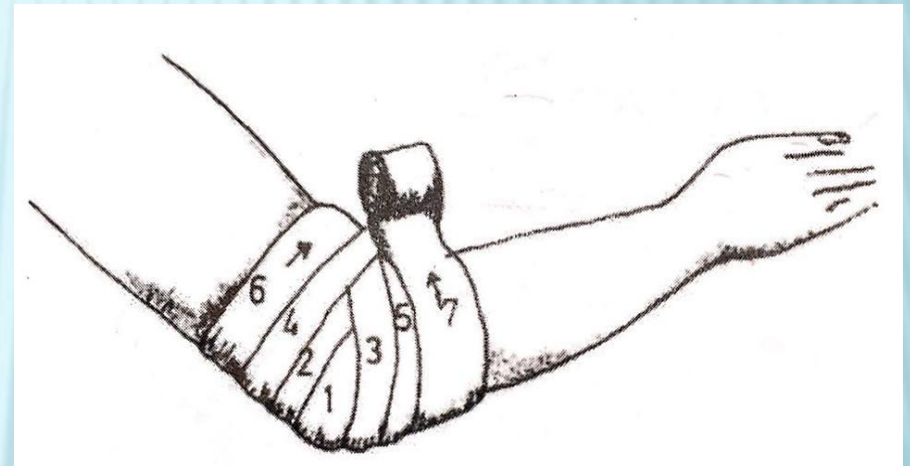
ТИПИЧНИ ПРЕВРСКИ (СПЕЦИЈАЛЕН ДЕЛ)

2. Преврски на рака

× Testudo cubiti inversa



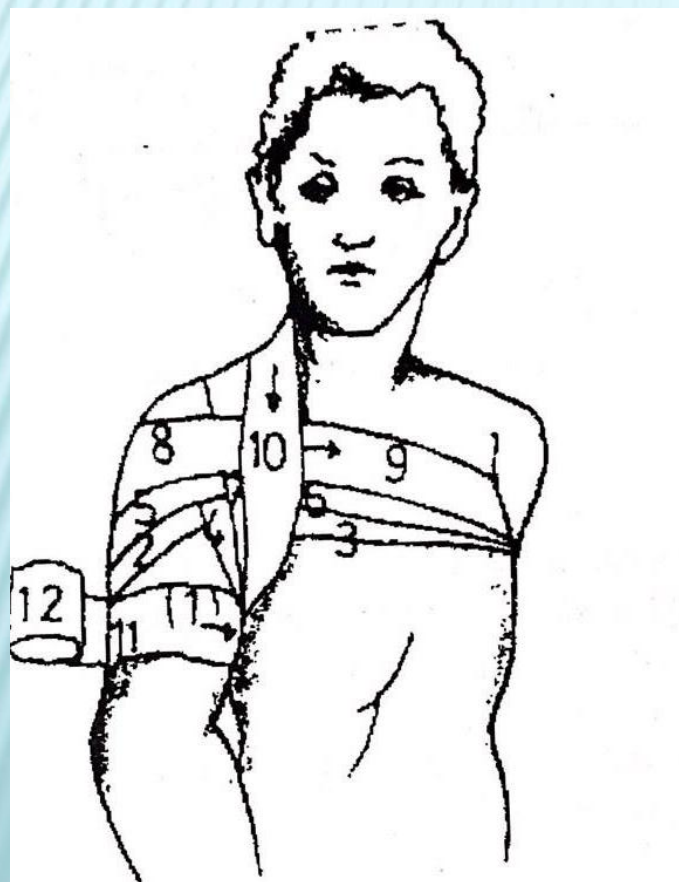
× Testudo cubiti reversa



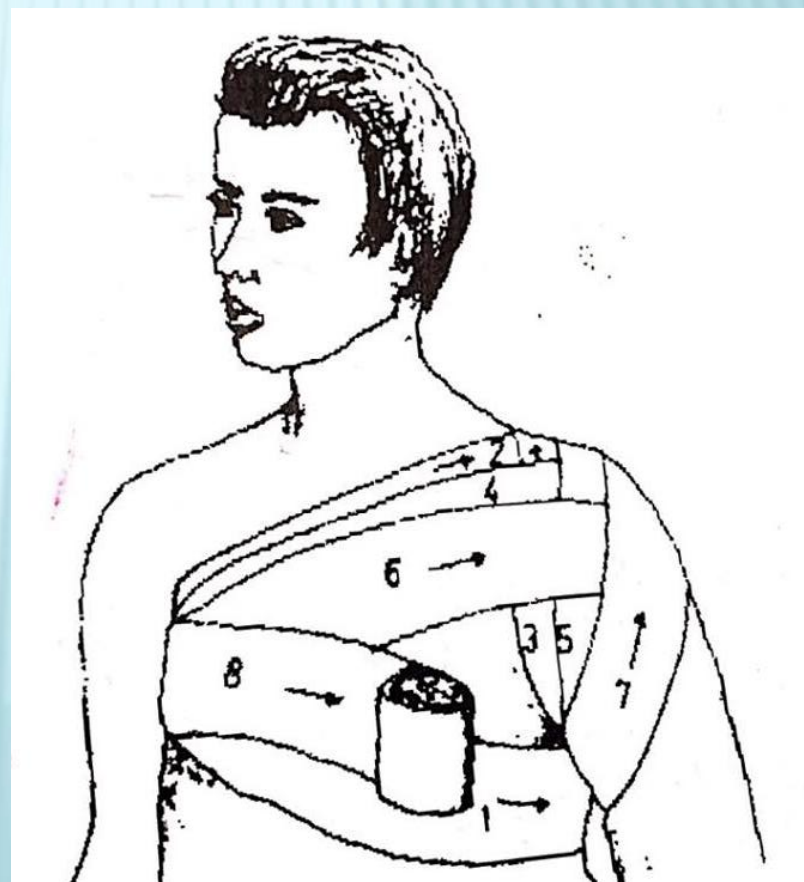
ТИПИЧНИ ПРЕВРСКИ (СПЕЦИЈАЛЕН ДЕЛ)

3. Преврски на рамо

× Spica humeri ascendens

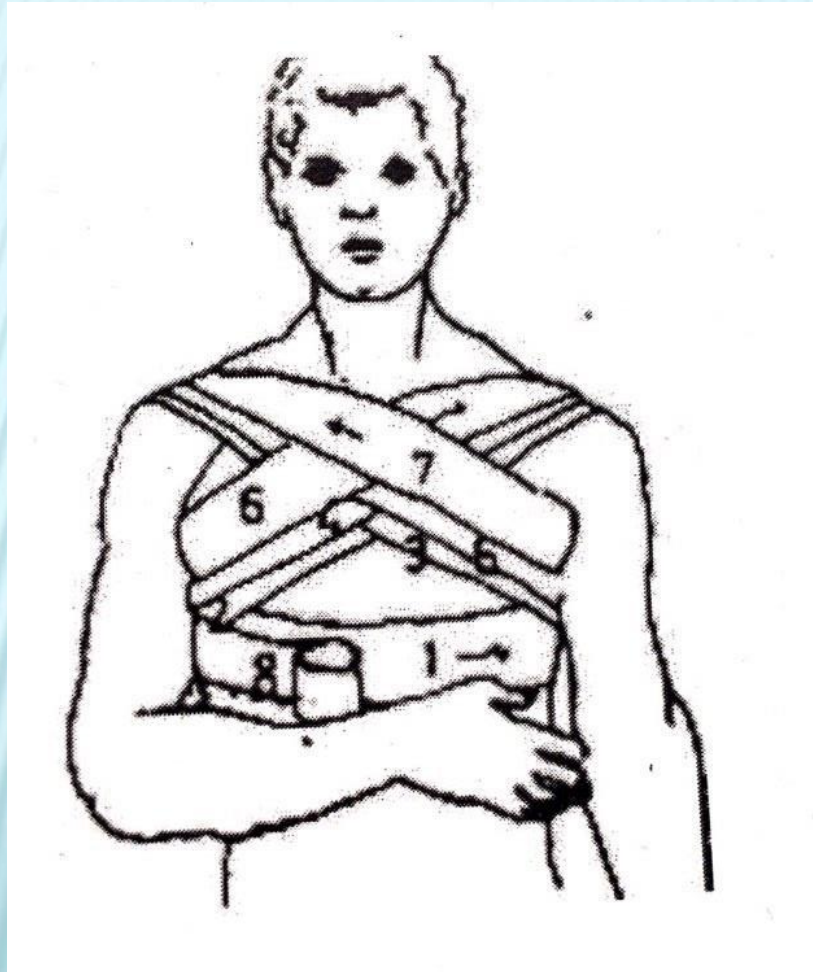


× Spica humeri descendens



ТИПИЧНИ ПРЕВРСКИ (СПЕЦИЈАЛЕН ДЕЛ)

4. Преврска на граден кош



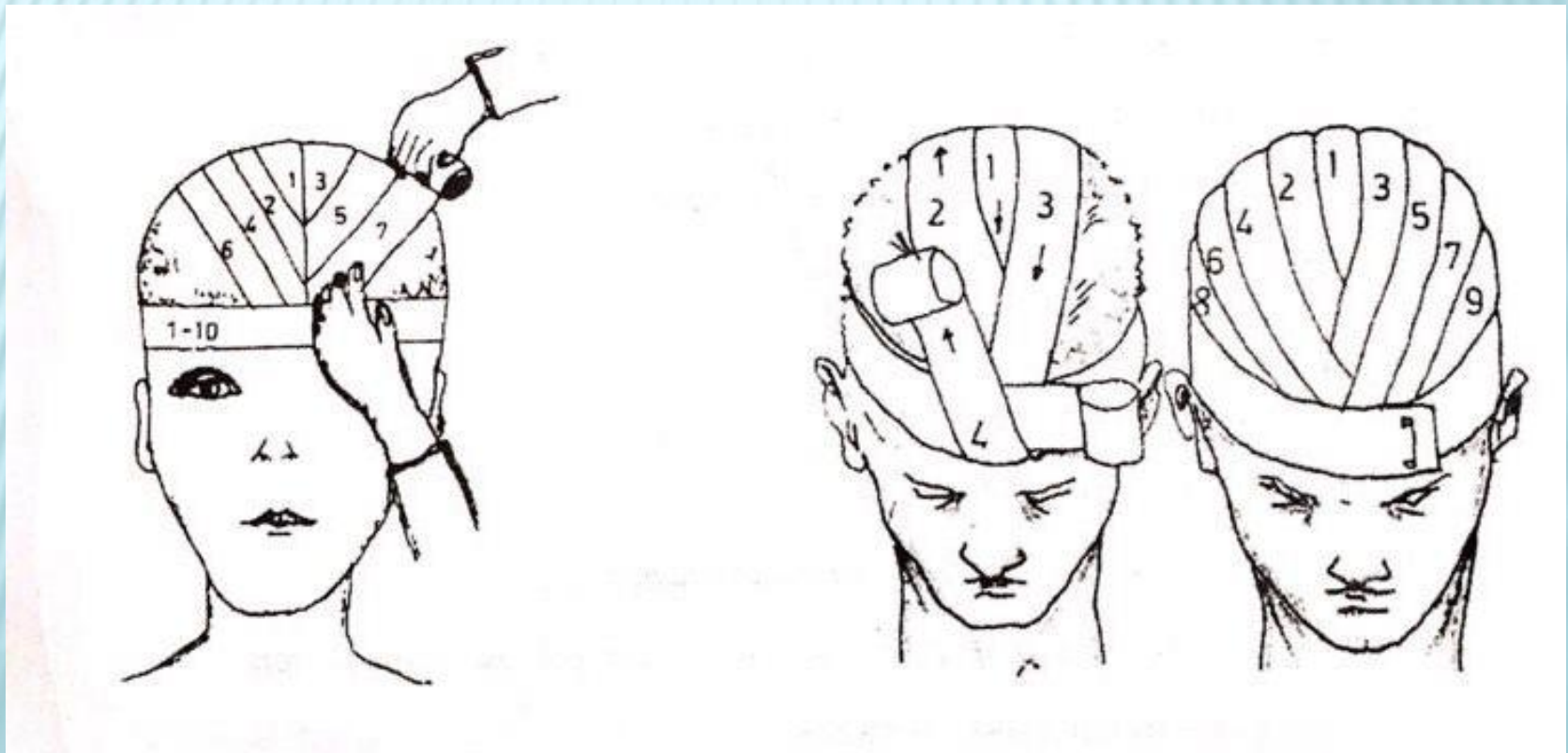
× *Stella pectoris*

ТИПИЧНИ ПРЕВРСКИ (СПЕЦИЈАЛЕН ДЕЛ)

5. Преврски на глава

✘ Mitra hipokratica – со едноглав завој

✘ Mitra hipokratica – со двоглав завој



ТИПИЧНИ ПРЕВРСКИ (СПЕЦИЈАЛЕН ДЕЛ)

6. Преврска на око и уво

× Monoculus

× Binoculus

× Преврска според Kerner

